

Prätherapeutische Risikoabschätzung beim Prostatakarzinom

Wann kontrollieren, wann therapieren?

H. BONKHOFF

Das klinische Spektrum des Prostatakarzinoms reicht von den aggressiven Verlaufsformen mit tödlichem Ausgang bis hin zu indolenten Karzinomen, die keiner Therapie bedürfen. Wann aber ist ein Prostatakarzinom insignifikant, wann ist Abwarten und Kontrollieren (Active Surveillance) eine bessere Option, und wann ist eine definitive Therapie erforderlich? Im Folgenden werden entscheidende Kriterien für die individuelle prätherapeutische Risikoabschätzung erläutert.

Die Frage, wann ein Prostatakarzinom insignifikant ist und eine definitive Therapie dem Patienten mehr schaden als nützen würde, lässt sich nach der heute allgemein akzeptierten Definition leicht beantworten, wenn die gesamte Prostata zur histologischen Untersuchung zur Verfügung steht: Alle organbegrenzten Tumoren (pT2) mit einem Tumolvolumen von $\leq 0,5$ ccm und einem Gleason-Score ≤ 6 sind klinisch unbedeutende Prostatakarzinome, die für den Patienten keine Bedrohung darstellen. Diese Definition lässt aber ein wesentliches Kriterium außer Acht: die persönliche Lebenserwartung des Patienten. Sie ist ein entscheidender Faktor bei der Beurteilung, inwieweit das Prostatakarzinom für einen Patienten relevant ist oder nicht. Selbst Prostatakarzinome, die über die oben genannten Kriterien hinausgehen (z.B. Gleason $3 + 4 = 7$), können für einen Patienten unbedeutend sein, wenn seine Lebenserwartung durch andere Erkrankungen und sein Alter eingeschränkt ist. Die entscheidende Frage lautet deshalb: Kann man vor der Therapieentscheidung mit hinreichender Sicherheit feststellen, ob ein klinisch insignifikantes Prostatakarzinom vorliegt bzw. ob der Befund in Abhängigkeit von der persönlichen

Lebenserwartung eine definitive Therapie erforderlich macht oder nicht? Die moderne Prostatadiagnostik muss versuchen, auf diese Fragen Antworten zu finden.

Das insignifikante Prostatakarzinom – ein signifikantes Problem

Seit der Einführung des PSA-Tests hat eine Verschiebung der Stadien stattgefunden mit der Folge, dass heute immer häufiger organbegrenzte Prostatakarzinome mit einer kurativen Option diagnostiziert werden. Der Anteil der Prostatakarzinome mit geringem Progressionsrisiko zum Zeitpunkt der Diagnose (PSA ≤ 10 , T1c–T2a, Gleason ≤ 6) liegt heute z.T. über 50%. Der Nachteil der verbesserten PSA-Diagnostik ist die Zunahme der klinisch insignifikanten Karzinome (pT2, TV $\leq 0,5$ ccm, Gleason-Score ≤ 6) in der Prostatektomie. Wie hoch dieser Anteil im Einzelnen ist, bleibt oftmals unklar, weil das Tumolvolumen in der Prostatektomie hierzulande nicht routinemäßig bestimmt wird. In einer Screeningpopulation (European Randomized Study on Screening for Prostate Cancer, Rotterdam) liegt der Anteil der insignifikanten Prostatakarzinome (pT2, TV $\leq 0,5$ ccm, Gleason-Score ≤ 6) bei 49% [4, 17]. Außerhalb von Screeningpopulationen (z.B. in Deutsch-

land) geht man von einem Anteil von 20% an insignifikanten Karzinomen aus. Hinzu kommen noch die Karzinome, die zwar außerhalb der definierten Grenzen (pT2, TV $\leq 0,5$ ccm, Gleason-Score ≤ 6) liegen, die aber aufgrund der persönlichen Lebenserwartung für den Patienten praktisch unbedeutend sind. Die Übertherapie ist somit bei Patienten mit einem geringen Ausgangsrisiko (PSA ≤ 10 , T1c–T2a, Gleason ≤ 6) ein signifikantes Problem, vor allem für den Betroffenen, aber auch für die an der Diagnostik und Therapie des Prostatakarzinoms beteiligten Ärzte.

Active surveillance bei geringem Progressionsrisiko

Die Albertsen-Daten aus dem Tumorzentrum von Connecticut/USA überblicken ein großes Patientenkollektiv über 20 Jahre mit klinisch lokal begrenzten Prostatakarzinomen ohne Therapie [1]. Die Prostatakarzinom-bedingten Sterberaten nach 20 Jahren bewegten sich in Abhängigkeit des Gleason-Score zwischen:

- 7% (Gleason-Score 2–4)
- 14% (Gleason-Score 5)
- 27% (Gleason-Score 6)
- 45% (Gleason-Score 7)

Diese Daten lassen sich aber nicht auf die aktuelle Situation übertragen, weil

der Gleason-Score (GS) vor 20 Jahren anders bewertet und (durchschnittlich um einen Score) niedriger angesetzt wurde als heute. Bei Reevaluierung des Gleason-Grades nach dem aktuellen Standard wird die Sterberate in der Low-risk-Gruppe um etwa 30% nach unten korrigiert [2]. Die GS 2–5 werden heute in Stanzbiopsien überwiegend unter der Kategorie GS 6 subsumiert, während ein Teil der Karzinome, die man früher als GS 6 eingestuft hat, heute als GS 7 diagnostiziert wird. Unter Berücksichtigung der unterschiedlichen Bewertung des Gleason-Grades liegt die Sterberate nach 20 Jahren bei einem Gleason-Score 6 heute nicht mehr bei 27%, sondern eher bei 10%. Der Befund legt nahe, dass Patienten mit einem korrekten Gleason-Score 6 eine Option auf eine abwartende und kontrollierte Haltung haben. Professor Laurence Klotz aus Toronto verfügt über das bislang größte Patientenkollektiv, das prospektiv mit einer abwartenden Strategie verfolgt wurde [12]. Die Einschlusskriterien sind wie folgt:

- PSA ≤ 10 (≤ 15 bei Patienten über 70 Jahre);
- Gleason-Score ≤ 6 (Gleason 3 + 4 = 7 bei Patienten über 70 Jahre) in der Stanzbiopsie;
- T1c–T2a;
- weniger als drei Stanzbiopsien sind tumorinfiltriert;
- weniger als 50% einer Stanzbiopsie sind tumorinfiltriert.

In der Nachsorge werden die Patienten, die diese Kriterien erfüllen, nach einem strikten Schema überwacht:

- PSA und rektale Untersuchung in den ersten zwei Jahren alle 3 Monate;
- danach die gleichen Untersuchungen alle 6 Monate;
- Stanzbiopsien (10–12 Stanzen) nach dem ersten Jahr;
- weitere Stanzbiopsien (10–12 Stanzen) alle 3–5 Jahre.

Eine definitive Therapie wird angestrebt, wenn sich der PSA-Wert in weniger als drei Jahren verdoppelt (nach mindestens acht PSA-Messungen) oder wenn in den Rebiopsien ein Gleason 4+3=7 diagnostiziert wird.

Das aktuelle Kollektiv von Prof. Klotz umfasst 331 Patienten mit einem Durchschnittsalter von 70 Jahren (49–84 Jahre).

34% dieser Patienten wurden in einem Zeitraum von 6 Jahren aus dem Protokoll ausgeschlossen und einer definitiven Therapie zugeführt. Bei 12% der Patienten geschah dies auf eigenen Wunsch, obwohl diese Patienten nach den oben genannten Kriterien weiterhin die Option auf Active Surveillance gehabt hätten. Im Beobachtungszeitraum von 2 bis 11 Jahren (durchschnittlich 7 Jahre) verstarben nur 3 von 331 Patienten an den Folgen des Prostatakarzinoms. Diese drei Patienten hatten PSA-Verdoppelungszeiten von < 2 Jahren und verstarben 3 bis 5 Jahre nach der Diagnose, was darauf hindeutet, dass auch eine definitive Therapie an dem tödlichen Ausgang der Erkrankung wenig geändert hätte.

Der Begriff „Active Surveillance“ geht über das bloße Abwarten (Watchful Waiting) weit hinaus. Active Surveillance besagt lediglich, dass man auf eine definitive Therapie verzichtet, solange die Erkrankung bezüglich des PSA-Werts und des Gleason-Grades im Verlauf der Zeit stabil bleibt. Eine definitive Therapie wird erst angestrebt, wenn sich diese Parameter nach den oben genannten Kriterien verschlechtern haben.

Anforderungen an die stanzbiopsische Diagnostik

Die Prostatastanzbiopsie liefert die wichtigsten Informationen darüber, in wieweit eine abwartende und kontrollierte Haltung eine vertretbare Option ist oder nicht. Dabei muss man sich im Klaren sein, dass bei einem nicht tastbaren Befund die Stanzbiopsie nur eine eingeschränkte Information darüber liefert, was sich in der Prostata eines Patienten abspielt. Man kann immer nur das beurteilen, was in den Stanzbiopsien auch erfasst wurde. Davor, dass der relevante Tumorerhd in der Stanzbiopsie nicht erfasst wird (sampling error) und der Diagnostik entgegen, ist man nie gefeit. Gerade wenn eine abwartende und kontrollierende Haltung für den Patienten eine mögliche Option darstellt, sollten hohe Qualitätsansprüche an die Durchführung, Aufarbeitung und Befundung der Stanzbiopsien gestellt werden. Dabei müssen die folgenden Kriterien beachtet werden:

A. Anzahl der Stanzbiopsien. Eine Sextantenbiopsie im Stadium T1c schließt

ein relevantes und therapiebedürftiges Prostatakarzinom nicht mit ausreichender Sicherheit aus. Um eine ausreichende diagnostische Sicherheit zu gewährleisten, sind hier 10 bis 12 Stanzbiopsien gefordert (bei hohem Prostatavolumen eventuell noch mehr).

B. Größe der Stanzbiopsien. Stanzbiopsien sollten 15 bis 20 mm messen. Stanzbiopsien, die durchschnittlich < 10 mm messen, sind weniger aussagekräftig. Bei 10 bis 12 Stanzbiopsien kommt man bei einer Stanzlänge von 15 bis 20 mm auf eine gesamte Stanzlänge von 150 bis 240 mm. Bei einer Sextantenbiopsie von jeweils < 10 mm liegt man deutlich darunter (< 60 mm).

C. Anteil von erfasstem Prostatagewebe. Prostatastanzbiopsien, in denen das glanduläre Prostatagewebe weniger als 90% des Stanzvolumens ausmacht, sind nicht aussagekräftig. Mit Kapselgewebe, Muskulatur und Rektumschleimhaut kann man wenig anfangen.

Die Kriterien A–C sind immer ein Qualitätsmerkmal für eine repräsentative Biopsieentnahme durch den Urologen und sollten vor jeder Therapieentscheidung bedacht werden. Die Prostatektomie einschließlich der Entfernung der Lymphknoten ist die einzige Therapieoption, bei der eine abschließende Stellungnahme zum Grading und Staging der Tumorerkrankung möglich ist. Bei allen anderen Therapieoptionen (Bestrahlung, Brachytherapie, Active Surveillance, etc.) verlässt man sich ausschließlich auf den initialen Stanzbefund. Wenn in dieser Situation die Stanzbiopsien nicht repräsentativ sind (vgl. A–C), besteht prinzipiell die Gefahr einer falschen Risikoabschätzung. Mit anderen Worten: Vor jeder Therapieentscheidung, bei der die Prostatektomie und Lymphadenektomie nicht im Vordergrund stehen, sollte man bedenken, wie repräsentativ die Stanzbiopsie ist (vgl. A–C).

D. Gleason-Grad und Gleason-Score.

Die entscheidende Frage bei der Diagnose eines Prostatakarzinoms lautet: Wie hoch ist der prozentuale Anteil der primären Gleason-Grade 4 und 5 am erfassten Tumorgewebe? Die Definition des klinisch insignifikanten Prostatakarzinoms beinhaltet, dass die Gleason-Grade 4 und 5 nicht enthalten sind.

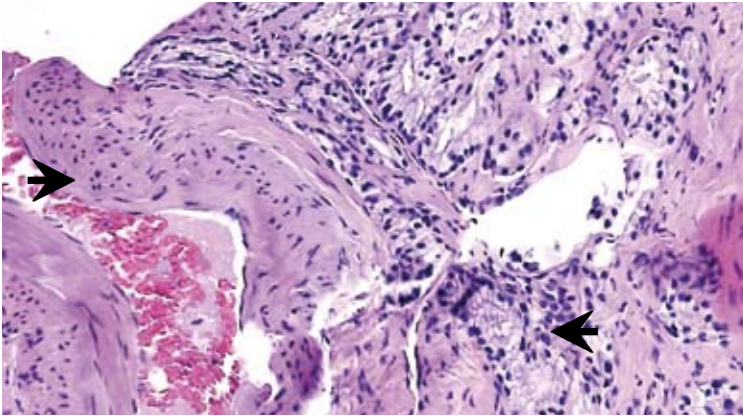


Abbildung 1: Herdförmig erfasstes, hellzelliges Prostatakarzinom in einer Stanzbiopsie. Tumorausdehnung 0,8 mm, Gleason 3 + 3 = 6, Tumortyp antero-zentrales Karzinom. Das Tumorerfiltrat ummauert eine größere Kapselvene (➔). Dieser Befund impliziert ein erhöhtes Risiko einer extraprostatatischen Tumorausdehnung und spricht gegen ein insignifikantes Karzinom.

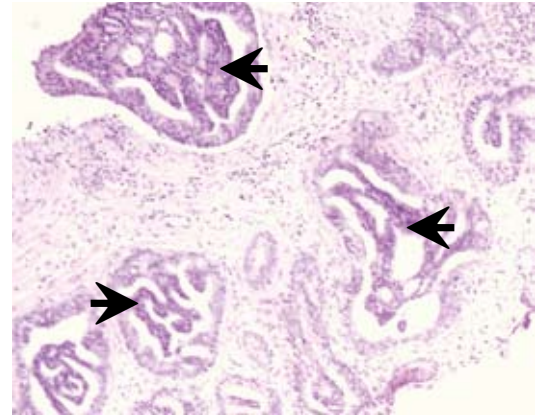


Abbildung 2: Intraduktales Prostatakarzinom in einer Stanzbiopsie mit intraluminalen Brücken und kribriertem Muster (➔), Gleason 4 + 4 = 8. Werden derartige intraduktales Neoplasien unter dem Begriff HGPIN subsumiert, resultiert daraus eine falsche Therapieentscheidung.

In Stanzbiopsien ergeben sich bezüglich des Gleason-Grading die folgenden Risikogruppen:

- Niedriges Risiko:
 \leq Gleason 3 + 3 = 6
- Intermediäres Risiko:
 Gleason 3 + 4 (< 50%) = 7
- Hohes Risiko:
 \geq Gleason 4 (≥ 50%) + 3 = 7

Dabei ist auf Folgendes zu achten: Die primären Gleason-Grade 1 und 2 (d.h. GS 2 bis 4) lassen sich in Stanzbiopsien nicht diagnostizieren und sind obsolet. Der Gleason-Grad 3 (GS 3 + 3 = 6) ist der niedrigste Grad, den man verlässlich in Stanzbiopsien diagnostizieren kann. Wenn man die GS 4 und 5 in Stanzbiopsien prinzipiell nicht diagnostiziert, dann begeht man keinen großen Gradingfehler. Es gibt durchaus Fälle von Gleason 2+3=5, sie sind jedoch selten und finden sich vor allem bei den Karzinomen der Transitionalzonen (siehe Punkt K).

Der Gleason-Score 7 hat ein weites Spektrum und reicht von Gleason 3 + 4 (5%) = 7 (d.h. fast noch GS 6) bis Gleason 4 (95%) + 3 = 7 (d.h. fast schon GS 8). Die Angabe „Gleason-Score 7“ ist deshalb unzulässig. Bei den Gleason-Graden 4 und 5 sollte immer der prozentuale Anteil am erfassten Tumorgewebe angegeben werden, z.B. Gleason 3 + 4 (50%) = 7. In diesem Beispiel drückt der Pathologe klar aus, dass es sich nach seiner Beurteilung um einen Grenzbefund

zwischen Gleason 3 + 4 (intermediäres Risiko) und Gleason 4 + 3 (hohes Risiko) handelt.

Gleason-Grad und GS sollten getrennt für jede Lokalisation bzw. Stanzbiopsie angegeben werden. Die Angabe eines globalen Gleason-Score über alle erfassten Karzinomherde kann das tatsächliche Risiko verfälschen. Kleine Herde von aggressiven Karzinomen (z.B. Gleason 4 + 4 = 8) können in einem globalen GS untergehen und entgehen der Risikoabschätzung.

Der Gleason-Grad ist kein Laborwert und unterliegt der individuellen Interpretation durch den Pathologen. Die Schwachstelle des Gleason-Grading liegt vor allem in der Unterscheidung zwischen Gleason-Grad 3 und 4. Was ist noch Gleason-Grad 3 und was gehört schon in die Kategorie Gleason-Grad 4? Im Einzelfall kann das sehr schwierig sein. Der Gleason-Grad in der Stanzbiopsie unterschätzt den definitiven Gleason-Grad in der Prostatektomie in bis zu 30% der Fälle. Trotz dieser Einschränkungen ist der Gleason-Grad in der Stanzbiopsie der wichtigste Prognoseparameter für die Risikoabschätzung vor der Therapieentscheidung.

E. Tumorausdehnung pro Lokalisation/ Stanzbiopsie. Die Tumormast pro Stanzbiopsie oder Lokalisation ist ein wichtiger Prognosefaktor und wird in den Kriterien des potenziell insignifikanten Karzinoms in der Stanzbiopsie (siehe Epstein-Krite-

rien) berücksichtigt. Für jede Stanzbiopsie oder Lokalisation sollte die Tumorausdehnung in Millimeter oder in Prozent angegeben werden.

F. Bezug des Tumors zur Prostatakapsel.

Prostatakarzinome, die in der Stanzbiopsie weit von der Kapsel entfernt sind, sind prognostisch als günstiger zu werten als solche, die eine unmittelbare Nähe zur Kapsel aufweisen. In Stanzbiopsien sollte prinzipiell angegeben werden, ob sich das erfasste Karzinom innerhalb oder außerhalb des normalen Drüsenfelds befindet. Solange sich die Tumorerfiltrate noch innerhalb des normalen Drüsenfelds befinden, liegt sicher noch keine Infiltration der Kapsel vor. Bei nachweisbarer Kapselinfiltration sollte auf Nervenscheideninvasionen (siehe unten), den primären Gleason-Grad und die Tumormast in dieser Stanzbiopsie geachtet werden. Wenn extraprostatatisches Fettgewebe erfasst wurde, ist es notwendig, den Abstand zum Tumor zu dokumentieren. Diese Variablen sind wichtig für die Risikoabschätzung bezüglich einer extraprostatatischen Tumorerkrankung und sollten im Befundbericht kommentiert werden. Bei Patienten, deren Stanzbiopsien bereits auf ein Risiko für eine extraprostatatische Tumorerkrankung hinweisen, ist eine klinisch unbedeutende Erkrankung unwahrscheinlich (Abb. 1)

G. Nervenscheideneinbrüche. Das Prostatakarzinom nutzt die im Bereich der Prostatakapsel reichlich vorhandenen Ner-

venäste, um die Organgrenzen zu durchbrechen. Der Nachweis von Nervenscheideinbrüchen in Stanzbiopsien ist somit ein Risikofaktor einer extraprostatatischen Tumorausdehnung in der Prostatektomie. Dieses Kriterium hat für Patienten, die eine Active-Surveillance-Strategie verfolgen wollen, relevante Bedeutung. Wenn man Nervenscheideninvasionen in Stanzbiopsien diagnostiziert, stellt sich prinzipiell die Frage, ob eine abwartende und kontrollierende Haltung (in Abhängigkeit von der Lebenserwartung) überhaupt vertretbar ist. Daten aus der Literatur weisen darauf hin, dass man beim Nachweis von Nervenscheideninvasionen in einem Low-risk-Karzinom (GS 6) eher von einem intermediären Risiko ausgehen sollte [11]. Ein klinisch insignifikantes Prostatakarzinom (pT2, TV \leq 0,5 ccm, Gleason-Score \leq 6) in der Prostatektomie ist unwahrscheinlich, wenn in der Stanzbiopsie Nervenscheideninvasionen nachweisbar sind.

Kleine Nervenscheideninvasionen können in der konventionellen Histologie leicht übersehen werden, lassen sich jedoch mit dem Marker S-100 sicher und zweifelsfrei nachweisen. Dieser Marker ist nützlich, wenn eine Option auf Active surveillance besteht. Prognostisch ungünstig sind in jedem Fall die zystischen (large volume) Nervenscheideninvasionen, die den Perineuralspalt zystisch aufweiten. Der Nachweis derartiger Nervenscheideninvasionen signalisiert das Vorliegen einer aggressiven Tumorerkrankung.

H. HGPIN und intraduktale Tumorausbreitung. Die prostatiche intraepitheliale Neoplasie, high grade (HGPIN) ist ein Vorläufer von Prostatakarzinomen der Kategorie Gleason $\geq 3 + 3 = 6$. Der Nachweis von HGPIN in mehreren oder allen Stanzbiopsien spricht für eine multifokale Tumorentstehung in der Prostata und gegen eine insignifikante Erkrankung. HGPIN sollte in jedem Fall vom intraduktalen Prostatakarzinom abgegrenzt werden. Die intraduktale Ausbreitung des Prostatakarzinoms im Gangsystem der Prostata ist ein unabhängiger Risikofaktor für das PSA-Rezidiv nach Prostatektomie und signalisiert das Vorliegen einer aggressiven Tumorerkrankung [8]. Einige einflussreiche Urologen subsumieren das intraduktale Prostatakarzinom immer noch unter den Begriff HGPIN. Die Fol-

ge ist, dass die intraduktale Tumorausdehnung oftmals nicht diagnostiziert und mit HGPIN gleichgesetzt wird. Die Abgrenzung der intraduktalen Tumorausbreitung von HGPIN kann in Stanzbiopsien schwierig sein und sollte prinzipiell immunhistochemisch abgesichert werden. Ein nicht eindeutiger Befund erfordert eine referenzpathologische Beurteilung (Abb. 2).

I. Mikroinvasive Karzinome. In Stanzbiopsien finden sich nicht selten kleine Karzinomherde in der Nachbarschaft von HGPIN. Bei entsprechendem immunhistochemischen Befund (kontinuierlicher Verlust der Basalzellschicht) liegt ein mikroinvasives Karzinom vor, das eben aus HGPIN entsteht. Der mikroinvasive Anteil liegt meist unter 0,5 mm. Bei einem derartigen Befund kann man prinzipiell nie ausschließen, dass die mikroinvasive Läsion durch die Stanzbiopsie vollständig oder subtotal entfernt wurde. Bei der Rebiopsie sollten vor allem auch die primäre Lokalisation und die angrenzenden Regionen berücksichtigt werden.

J. Histologischer Typ. Eine nicht seltene Variante des Prostatakarzinoms, die im Befundbericht erwähnt werden sollte, ist das Prostatakarzinom vom Foamy-gland-Typ. Diese Tumoren sind histologisch oft sehr hoch differenziert und erhalten in Stanzbiopsien häufig den Gleason-Grad 2 oder 3 (GS \leq 6). Trotz ihrer relativ „harmlosen“ Histologie gehören die Foamy-gland-Karzinome nicht zur low-risk-Gruppe. Nach radikaler Prostatektomie finden sich nach den Daten von Epstein [13] nicht selten eine extraprostatatische Tumorausdehnung, pT3 (67%), positive Absetzungsränder, R1 (27%) und Lymphknotenmetastasen, pN1 (13%). Beim Nachweis eines Prostatakarzinoms vom Foamy-gland-Typ in der Stanzbiopsie ist eine klinisch insignifikante Erkrankung unwahrscheinlich (Abb. 3).

K. Prostatakarzinome der Transitionalzone (TZ), der peripheren Zone (PZ) und der zentralen Zone (CZ). Prognostisch wichtig ist auch die Unterscheidung zwischen einem Prostatakarzinom der peripheren Zone (PZ) und der Transitionalzone (TZ). Etwa 20 bis 30% aller Prostatakarzinome entstehen in der Transitionalzone, also in der antero-zentralen Region der Prostata, in der auch die benigne

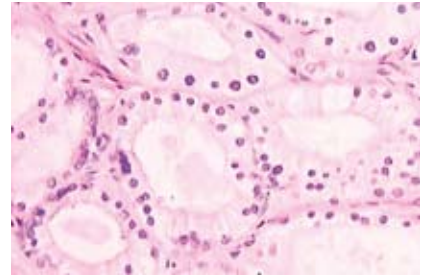


Abbildung 3: Prostatakarzinom vom Foamy-gland Typ. Der Tumor ist sehr hoch differenziert und muss von der atypischen adenomatösen Hyperplasie abgegrenzt werden. In der Prostatektomie zeigen diese Tumoren häufig eine extraprostatatische Tumorausdehnung und positive Margins (siehe Text).

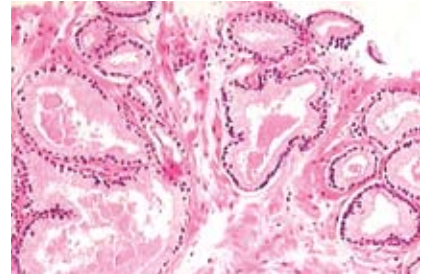


Abbildung 4: Herdförmig erfasstes Prostatakarzinom in einer Stanzbiopsie aus der Apexregion. Tumorausdehnung 1 mm, Gleason 3+3=6. Es handelt sich um ein hellzelliges Adenokarzinom vom Typ eines antero-zentralen Prostatakarzinoms.

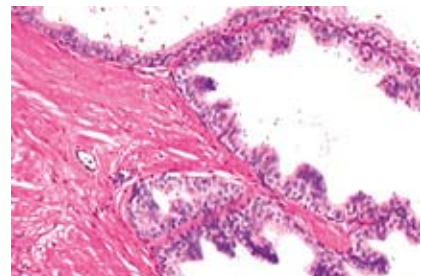


Abbildung 5: Histologie der zentralen Zone (CZ). Die zentrale Zone erkennt man in Stanzbiopsien anhand der folgenden Kriterien: mittelgroße Drüsen und Gänge mit einem dunklen (PIN-ähnlichen) Epithel mit Lipopigment und ein charakteristisches, kompaktes, glattmuskuläres Stroma. Die Diagnose eines CZ-Karzinoms in Stanzbiopsien basiert auf der Erkennung der zonalen Histologie der Prostata und spricht gegen eine klinisch insignifikante Erkrankung.

Prostatahyperplasie (BPH) entsteht. TZ-Karzinome sind klinisch oft stumm und werden häufig erst histologisch im TUR-Material von BPH-Patienten entdeckt. Prostatakarzinome der Transitionalzone (TZ) haben generell eine bessere Prognose als die der peripheren Zone (PZ). Dieser prognostische Unterschied beruht darauf, dass TZ-Karzinome weniger häufig Gleason-Grad-4- und -5-Anteile und eine extraprostatiche Tumorausdehnung aufweisen als PZ-Karzinome. TZ-Karzinome können gelegentlich auch sehr groß werden, was dann mit stark erhöhten PSA-Werten einhergehen kann. Dennoch ist ihr Metastasierungspotential gegenüber den PZ-Karzinomen als eher gering einzustufen.

TZ-Karzinome sind hellzellige Adenokarzinome, die man auch in Stanzbiopsien diagnostizieren kann. Man findet sie vor allem in der Apexregion, die von TZ-Karzinomen nicht selten infiltriert wird, oder in gezielten Biopsien der Transitionalzone (Abb. 4). Da die TZ-Karzinome eher der Low-risk-Gruppe zuzuordnen sind, ist ihre Unterscheidung von PZ-Karzinomen in Stanzbiopsien ein wichtiges Kriterium für die Risikoabschätzung. Bei etwa 20% der Patienten findet man nach TUR in den Resektionsspänen antero-zentrale (TZ) Karzinome. Auch hier besteht – in Abhängigkeit vom Tumolvolumen (T1a, < 5%) und dem Gleason-Grad (GS ≤ 6) – eine Option auf eine abwartende und kontrollierende Haltung.

Nach neuen Untersuchungen entstehen etwa 2,5% der Prostatakarzinome in der zentralen Zone. Diese CZ-Karzinome haben gegenüber den PZ-Karzinomen eine deutlich schlechtere Prognose. Das Risiko eines PSA-Rezidivs nach Prostatektomie liegt bei CZ-Karzinomen doppelt so hoch wie bei PZ-Karzinomen [9]. Der Nachweis eines CZ-Karzinoms in der Stanzbiopsie spricht somit gegen eine insignifikante Erkrankung. PZ- und CZ-Karzinome lassen sich histologisch nicht unterscheiden. Die Diagnose eines CZ-Karzinoms in Stanzbiopsien beruht somit auf der Erkennung der zonalen Histologie der Prostata in gezielten Biopsien der zentralen Zone (Abb. 5).

L. PSA-relevante Veränderungen in Stanzbiopsien. Der PSA-Wert ist zweifelsohne ein wichtiger Faktor im Rahmen der primären Risikoabschätzung und der Therapieentscheidung. Dabei ist zu berücksichtigen, dass die Höhe des PSA-Wertes auch durch gutartige Veränderungen der Prostata beeinflusst werden kann. Dazu gehören u.a.:

► **Prostatahyperplasie:** Der Anteil des PSA-Wertes, der auf die gutartige Vergrößerung der Prostata zurückzuführen ist, errechnet sich über die Formel: Prostatavolumen x 0,066. Dieser Volumen-gewichtete PSA-Wert muss von dem aktuellen PSA-Wert subtrahiert werden.

► **Prostatitis:** Entzündliche Veränderungen der Prostata sind relativ häufige Zufallsbefunde in Stanzbiopsien, die der klinischen Diagnostik oftmals entgehen.

PSA-relevant sind alle Formen der Prostatitis, die das Prostataepithel zerstören. Nicht selten sind Fälle mit deutlich erhöhten PSA-Werten (> 10 ng/ml), ausgedehnter Prostatitis in den Stanzbiopsien und einem herdförmig erfassten Prostatakarzinom in einer anderen Stanzbiopsie. In diesen Fällen ist die Höhe des PSA-Wertes vielmehr auf die Entzündung und weniger auf das herdförmig erfasste Karzinom zurückzuführen. Der Eintrag des PSA-Wertes in ein Nomogramm bei einer relevanten Prostatitis führt zu einer falschen Risikoabschätzung!

Der Nachweis eines kleinen Karzinomausläufers mit dem GS 6 in einer Stanzbiopsie erklärt bei Fehlen einer relevanten Prostatitis nicht hinreichend einen PSA > 10 oder einen schnellen PSA-Anstieg. Bei derart diskrepanten Befunden ist es mehr als wahrscheinlich, dass der biologisch relevante Tumor in der Stanzbiopsie nicht erfasst wurde (sampling error). Sich in dieser Situation auf Active Surveillance einzulassen ist potenziell gefährlich.

Bei jeder Prostatastanzbiopsie sollte prinzipiell angegeben werden, ob eine PSA-relevante Prostatitis vorliegt oder nicht. Beim Nachweis einer Prostatitis sollte ihr Anteil an der Höhe des PSA-Wertes gewertet und kommentiert werden.

M. Korrelate für einen suspekten Tastbefund. Eine Reihe von gutartigen Prostataveränderungen kann bei der rektalen Untersuchung einen suspekten Befund vortäuschen. An erster Stelle sind hier (neben der granulomatösen Prostatitis) die verschiedenen Formen der Atrophie zu nennen. Atrophische Veränderungen entstehen typischerweise in den kapselnahen Abschnitten der peripheren Zone und sind bei entsprechender Ausdehnung von einem Karzinom palpatorisch nicht zu unterscheiden. Die Atrophie kann darüber hinaus auch echoarme Ultraschallbefunde hervorrufen. Wenn größere Herde einer Atrophie in Stanzbiopsien erfasst wurden, dann ist dies ein adäquates Korrelat für einen suspekten Tast- oder US-Befund.

Neues aussagekräftiges Nomogramm

In der oben genannten European Randomized Study on Screening for Prostate

Kriterien in der Stanzbiopsie, die gegen ein klinisch insignifikantes Prostatakarzinom sprechen

- nicht repräsentative Stanzbiopsien (vgl. A-C)
- nicht korrekter Gleason-Grad
- Tumordinfiltration der Kapsel
- Nervenscheideninvasionen (S-100)
- multifokale HGPIN
- Prostatakarzinome vom Foamy-gland-Typ
- erhebliche Diskrepanz zwischen dem erfassten Karzinom und dem PSA-Wert
- CZ-Karzinome*
- zystische Nervenscheideninvasionen*
- intraduktale Tumorausbreitung*

*Diese Kriterien sprechen sogar für eine aggressive Tumorerkrankung

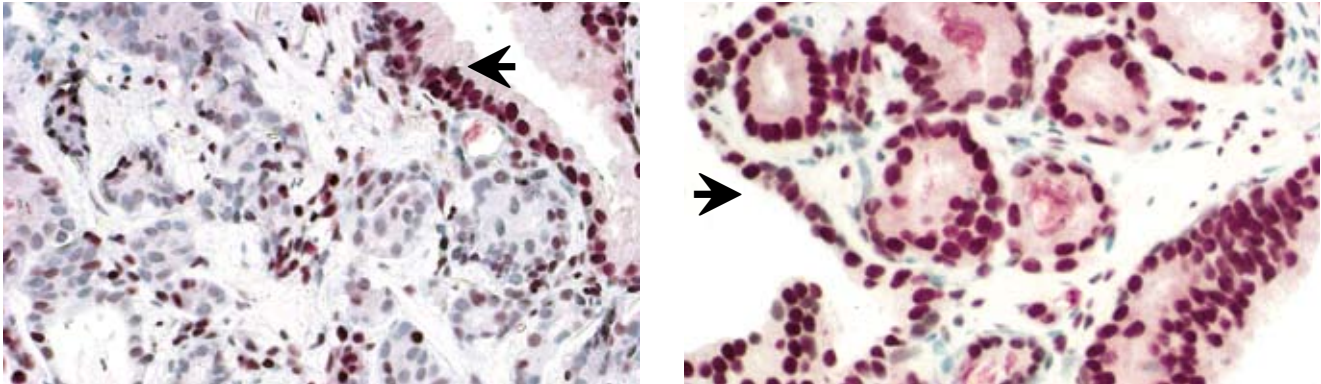


Abbildung 6: Herdförmig erfasste Prostatakarzinome in Stanzbiopsien. Tumorausdehnung 0,5 mm (A) und 1 mm (B), Gleason 3 + 3 = 6. Bezüglich des Gleason-Grads und der Tumormasse bestehen zwischen beiden Tumorherden keine Unterschiede. Dennoch haben beide Tumorherde ein unterschiedliches biologisches Risiko. Der Tumorherd A zeigt einen schweren Verlust des Tumorsuppressor p27, während der Tumorherd B eine normale Expression von p27 aufweist. Die interne Positivkontrolle ist das normale Prostataepithel mit hoher Expression von p27 (➤).

Cancer (ERSPC-Studie) aus Rotterdam wurde ein neues Nomogramm für das klinisch insignifikante Prostatakarzinom erstellt, in dem die folgenden Variablen berücksichtigt werden [4, 17]:

- Prävalenz des insignifikanten Prostatakarzinoms*,
- PSA-Wert,
- Prostatavolumen,
- Gleason-Grad,
- Länge des erfassten Karzinoms in mm
- Länge der tumorfreien Stanzbiopsie in mm.

Mit diesem neuen Nomogramm (eine elektronische Version dieses Nomogramms findet sich unter www.nomograms.org) werden mit einer Wahrscheinlichkeit von 70% mindestens 69% aller klinisch insignifikanten Prostatakarzinome vor der Therapieentscheidung als solche erkannt. In der Rotterdamer Screeningstudie hätte man somit bei 30% aller entdeckten Prostatakarzinome den Patienten eine Active-Surveillance-Strategie anbieten und eine definitive Therapie ersparen können [4,17].

Welche Marker spielen für die Beurteilung eine Rolle?

Der Gleason-Grad beurteilt lediglich das Wachstumsmuster, aber nicht die zyto-

*dabei wird berücksichtigt ob das Karzinom innerhalb oder außerhalb einer Screeningpopulation entdeckt wurde. Die Häufigkeit der klinisch insignifikanten Prostatakarzinome ist in beiden Populationen unterschiedlich (50 vs. 20%)

logischen und biologischen Eigenschaften des Prostatakarzinoms. Nach morphometrischen Untersuchungen von Epstein bilden die primären Gleason-Grade 3, 4 und 5 jeweils keine homogenen (und prognostisch einheitlichen) Gruppen, sondern zeigen erhebliche Variationen in ihren karyologischen Eigenschaften, die nicht im Gleason-Grading berücksichtigt werden [18]. Es gibt zweifelsohne Gleason-Score-6-Karzinome, die aufgrund ihrer zytologischen Veränderungen in einem kombinierten (histologischen und zytologischen) Grading als High-grade-Karzinome eingestuft werden. Deshalb finden sich auch immer wieder Diskrepanzen zwischen dem Gleason-Grad und dem biologischen Risiko eines Tumors. Bei der Fragestellung „klinisch insignifikantes Karzinom bzw. Active Surveillance“ gibt es zwei immunhistochemische Marker, die unabhängig vom Gleason-Grad zusätzliche Informationen liefern können:

► p27 ist ein Zellzyklusinhibitor und Tumorsuppressor, der den Eintritt von Tumorzellen in den Zellzyklus verhindert und dazu führt, dass Tumorzellen in der G0-Phase verharren. Der Verlust von p27 in Tumorzellen ist somit prognostisch ungünstig. Im Rahmen der oben genannten ERSPC-Studie (Rotterdam) wurde berichtet, dass die Karzinome, die in den Stanzbiopsien einen Verlust von p27 von mehr als 50% zeigten, sich alle in der Prostataktomie als klinisch relevant erwiesen [19]. Andere Studien zeigen, dass Patienten mit einem Verlust von p27 von

mehr als 45% in der Stanzbiopsie ein 2,5fach erhöhtes Risiko haben, nach der Prostataktomie ein PSA-Rezidiv zu erleiden. Der Verlust von p27 von mehr als 50% spricht somit für eine klinisch relevante Tumorerkrankung, für die eine abwartende und kontrollierte Haltung keine gute Option darstellt (Abb. 6).

► MIB-1 ermittelt die Proliferationsaktivität von Tumorzellen und ist ein Maß für das Tumorwachstum. Der MIB-1-Test korreliert gut, aber nicht immer mit dem Gleason-Grad. Prostatakarzinome mit einer Proliferationsaktivität von > 10% gehören eher in die Gruppe der aggressiven Tumoren [7, 16]. Hohe MIB-1-Raten sind ein unabhängiger Marker für das Überleben nach radikaler Prostataktomie, Bestrahlung und nach abwartender Haltung [7]. In der Kategorie Gleason 3 + 3 und 3 + 4 finden sich immer wieder Tumoren mit einer Proliferationsaktivität von deutlich über 10%. Selbst bei einem Gleason 3 + 3 in der Stanzbiopsie ist dann die Wahrscheinlichkeit, ein insignifikantes Karzinom in der Prostataktomie zu finden, gering.

Epstein-Kriterien prognostisch wertvoll

Ein potentiell insignifikantes Karzinom in Stanzbiopsien liegt nach den Untersuchungen von Epstein vor, wenn die folgenden Kriterien zutreffen:

- T1c,
- PSA Dichte (PSA-Wert/Prostatavolumen) < 0,15 ng/ml,

- Gleason-Score ≤ 6 ,
- weniger als drei von sechs Stanzbiopsien sind tumorinfiltriert,
- weniger als 50% einer Stanzbiopsie sind tumorinfiltriert.

Bei Patienten, die diese Kriterien erfüllen, finden sich in der Prostataktomie in 74% der Fälle insignifikante Prostatakarzinome. Diese Daten stammen ursprünglich aus der Frühzeit der PSA-Ära (1994), in der die Migration der Stadien noch nicht so manifest war wie heute und die Sextantenbiopsie der Standard war. Zehn Jahre später (2004) hat Epstein seine Kriterien unter den aktuellen Umständen (12 bis 14 Stanzbiopsien pro Patient) noch einmal überprüft und findet jetzt in über 90% der Prostataktomien organbegrenzte und potenziell insignifikante Karzinome [5].

Das „winzige“ Prostatakarzinom in Stanzbiopsien

Bei der verbesserten PSA Diagnostik bleibt es freilich nicht aus, dass in Stanzbiopsien immer häufiger winzige Herde ($\leq 0,5$ mm) eines Prostatakarzinoms erfasst und durch die verbesserte pathologische Diagnostik auch zweifelsfrei als Karzinome diagnostiziert werden. Die Annahme, diese winzigen Karzinomherde seien in der Regel unbedeutend oder hätten ein geringes Risiko, ist falsch. Entscheidend ist hier der Gleason-Grad. Bei einem Gleason 4 + 3 oder 4 + 4 kann man kaum von einer insignifikanten Erkrankung ausgehen. Liegt dagegen ein Gleason 3 + 3 vor, kann eine definitive Therapie mehr Schaden anrichten als Nutzen bringen. Epstein zeigt [3], dass bei einem Karzinomherd von $\leq 0,5$ mm, Gleason 3 + 3 und einer PSA-Dichte (PSA/Prostatavolumen) von $< 0,15$ in 83% der Fälle ein klinisch insignifikantes Karzinom (pT2, TV $\leq 0,5$ ccm, Gleason-Score ≤ 6) in der Prostataktomie vorliegt. Für viele Patienten mit dieser Ausgangssituation ($\leq 0,5$ mm, Gleason 3 + 3, PSA-Dichte $< 0,15$) bedeutet eine definitive Therapie (Prostataktomie, externe Bestrahlung, Brachytherapie) eine Übertherapie. Wird in einer von 10 Stanzbiopsien ein winziges Karzinom ($\leq 0,5$ mm, Gleason ≤ 6) entdeckt, dann finden sich in den Rebiopsien, selbst bei Durchführung von Saturationsbiopsien, in 30% der Fälle keine Karzinome mehr [6]. An-

dere Autoren berichten, dass bei einem Tumorherd von ≤ 2 mm in einer von 10 Stanzbiopsien mit einem Gleason $\leq 3 + 4$ und einem Prostatavolumen > 50 ml in 70% der Fälle ein insignifikantes Karzinom in der Prostataktomie gefunden wird [14].

Mehr Biopsien, höhere diagnostische Sicherheit

In dem Active-surveillance-Protokoll von Prof. Klotz sind die ersten Rebiopsien nach einem Jahr vorgesehen. Dabei sollten vor allem auch die Regionen berücksichtigt werden, in denen das Karzinom ursprünglich entdeckt wurde. Je mehr Biopsien entnommen werden, desto höher ist die diagnostische Sicherheit [10]. Eine frühzeitige Rebiopsie ist zu erwägen, wenn die folgenden Kriterien zutreffen:

- nicht repräsentative Stanzbiopsien (vgl. A–C)
- erhebliche Diskrepanz zwischen erfasstem Karzinom und PSA-Wert.

In diesen Fällen lässt sich ein signifikanter sampling error nicht ausschließen. Eine frühzeitige Rebiopsie kann hier eine höhere diagnostische Sicherheit gewährleisten. Prinzipiell sollte überlegt werden, ob nicht vor der Rebiopsie moderne bildgebende Verfahren zu Rate gezogen werden, mit deren Hilfe man den Tumor vielleicht besser darstellen könnte.

Targetbiopsie braucht verbesserte Bildgebung

Ein essentielles Problem des prätherapeutischen Staging des Prostatakarzinoms ist, dass man diesen Tumor bezüglich seiner Lokalisation und Größe mit den bislang zur Verfügung stehenden bildgebenden Verfahren nicht hinreichend sichtbar machen kann. Könnte man dies, wäre es möglich, mit gezielten Biopsien (Targetbiopsien) die Aggressivität des Tumors vor der Therapieentscheidung wesentlich genauer zu bestimmen. Zu den besten bildgebenden Verfahren, die heute zur Verfügung stehen, gehören u.a. der kontrastverstärkte Farbdoppler, C-TRUS (ANNA), Cholin-PET/CT und MRT kombiniert mit der Spektroskopie (MRT/MRS). Einige Studien berichten über den klinischen Nutzen der MRT/MRS insbesondere bei den Patienten, für die eine Active-surveillance-Strategie eine mögliche

Fazit

Das klinisch insignifikante Prostatakarzinom und die Übertherapie bei Karzinomen mit geringem Ausgangsrisiko (PSA ≤ 10 , T1c–T2a, Gleason ≤ 6) ist ein Problem, das sich heute nicht mehr von der Hand weisen lässt. Für die individuelle Risikoabschätzung sind nicht nur der Gleason-Grad und die Tumorlast, sondern auch andere Kriterien der Stanzbiopsien ausschlaggebend. Deshalb müssen gerade bei Patienten mit einem geringen Ausgangsrisiko (PSA < 10 , T1c–T2a) hohe Qualitätsansprüche an die Durchführung, Aufarbeitung und Befundung der Stanzbiopsien gestellt werden. Wenn alle relevanten Kriterien aus der Biopsie in die klinische Risikoabschätzung (inkl. Nomogramme und moderne Bildgebung) einbezogen werden, sollte es möglich sein, von allen Prostatakarzinom-Patienten diejenigen herauszufinden, für die eine abwartende und kontrollierte Haltung (Active surveillance) eine realistische Option bietet.

Option ist [16]. Immerhin können heute schon Prostatakarzinome mit einem Tumolvolumen $> 0,5$ ccm in über 70% der Fälle im MRI/MRSI sichtbar gemacht werden. Ein negativer MRT/MRS-Befund spricht dagegen eher für das Vorliegen eines kleinen Karzinoms ($< 0,5$ ccm). Die MRT/MRS kann daher wichtige Hinweise auf die Lokalisation und Größe eines Tumors liefern, was bei einer Rebiopsie außerordentlich hilfreich sein kann. Jeder Fortschritt auf dem Gebiet der Bildgebung wird die prätherapeutische Risikoabschätzung verbessern und dazu beitragen, das Risiko einer Übertherapie zu senken.

Literatur beim Verfasser

Prof. Dr. med. Helmut Bonkhoff
Praxis für Pathologie
Tietzenweg 129, 12203 Berlin
E-Mail: info@prostapath.de