

## Das intraduktale Prostatakarzinom

# Der Wolf im Schafspelz

HELMUT BONKHOFF

Das intraduktale Prostatakarzinom ist eine aggressive Variante des Prostatakarzinoms, die heute oft noch unter der Diagnose „HGPIN“ subsumiert wird. Nach neuen Erkenntnissen ist diese Einstufung jedoch nicht mehr aufrechtzuerhalten.

Die klinische und prognostische Bedeutung des intraduktalen Karzinoms der Prostata (IDC-P) wurde erstmals von McNeal & Yemoto vor mehr als 15 Jahren ausführlich dokumentiert [1]. Das Ausmaß der intraduktalen Ausbreitung des Prostatakarzinoms korrelierte dabei signifikant mit dem Gleason-Grad, Tumervolumen, Tumorstadium, Lymphknotenstatus und mit dem PSA-Rezidiv nach radikaler Prostatektomie. Obwohl die prognostische Bedeutung des IDC-P auch in nachfolgenden Studien bestätigt wurde [2–12], wird diese Entität heute immer noch unter der Kategorie „hochgradige prostatiche intraepitheliale Neoplasie“ (HGPIN) subsumiert und entgeht deshalb der klinischen Risikoabschätzung. Dieser Misstand ist der Definition von HGPIN geschuldet. Seit der Einführung dieser Entität durch Bostwick & Brawer 1987 werden alle hochgradigen intraepithelialen und intraduktalen Neoplasien der Prostata unter dem Oberbegriff „HGPIN“ zusammengefasst, mit der Konsequenz, dass das IDC-P als eigenständige Entität nicht anerkannt und mit HGPIN gleichgestellt wird [13–15]. Dieses Konzept, das ein potenziell aggressives Prostatakarzinom (IDC-P) mit einer fakultativen Präkanzerose

(HGPIN) auf einer Stufe stellt, gerät jedoch zunehmend in die Kritik und muss unter dem Druck neuer Erkenntnisse revidiert werden [12].

### Diagnostische Kriterien

Auf die histopathologischen Kriterien kann in diesem Rahmen nur kurz eingegangen werden. Die Diagnose des IDC-P basiert auf einer Reihe von morphologischen Kriterien, die von verschiedenen Autoren erstellt worden sind [1–12] (**Tabelle 1**). Das IDC-P findet sich typischerweise in großen Drüsen- und Gangstrukturen mit zytologisch malignen Zellen, die im Gegensatz zur HGPIN intraglanduläre Brücken bilden beziehungsweise das Lumen umspannen oder vollständig ausfüllen, wobei die Basalzellschicht immunhistochemisch immer noch intakt ist. Die verschiedenen histologischen Muster des IDC-P umfassen solide, dichte und lockere kribriiforme sowie komplex papilläre und mikropapilläre Wachstumsmuster. Weitere Kriterien sind Komedonekrosen, erhebliche Kernpolymorphismen (Kerngröße sechsmal größer als die Kerne angrenzender normaler Drüsen [6], und das Muster der zwei Zellpopulationen [7] (**Abbildung 1**).

### Molekularbiologische Studien

Grundsätzliche Unterschiede zwischen HGPIN und dem IDC-P finden sich nicht nur histopathologisch, sondern auch molekularbiologisch [4, 16, 17].

Vergleichende Studien über den Verlust der Heterozygotie („loss of heterozygosity“, LOH) zeigen genetische Instabilität in HGPIN nur in 9 % der Fälle, aber in etwa 60 % der IDC-P. Dies ist doppelt so hoch wie bei Gleason-4+4-Prostatakarzinomen (29 %). Daraus lässt sich schließen, dass das IDC-P genetisch einer aggressiven Tumorerkrankung und nicht einem Vorläufer des Prostatakarzinoms entspricht [4].

Ähnliche Befunde finden sich mithilfe der komparativen genomischen Hybridisierung (CGH). Hiermit ließ sich genetische Instabilität in Form von LOH in 52 % der IDC-P, 44 % der extraprostatatischen Anteile des Prostatakarzinoms, aber nur in 19 % der HGPIN nachweisen [16]. Mittels Fluoreszenz-in-situ-Hybridisierung zeigten sich in 75 % der kribriiformen IDC-P, aber nicht in kribriiformen HGPIN Genaberrationen des Transkriptionsfaktors ETS [17], ein Befund, der weiter unterstreicht, dass sich IDC-P und HGPIN genetisch eindeutig unterscheiden. Darüber hinaus gibt es Hinweise, dass das IDC-P

Diagnostische Kriterien	IDC-P	HGPIN
Basalzellen (34ßE12, p63)	vorhanden	vorhanden
zytologisch maligne Zellen	vorhanden	vorhanden
intraluminale Brückenbildung	vorhanden	nicht vorhanden
solide Muster	häufig	nicht vorhanden
dichte kribriiforme Muster	häufig	nicht vorhanden
lockere kribriiforme Muster	weniger häufig	selten
komplexe papilläre Muster	weniger häufig	nicht vorhanden
Komedonekrosen	häufig	nicht vorhanden
Kerngröße (> 6-fach normale Kerngröße)	weniger häufig	nicht vorhanden
zwei Zellpopulationen	häufig	nicht vorhanden

über Östrogene und ihre Rezeptoren reguliert wird. Die häufigste bislang im Prostatakarzinom beschriebene genetische Aberration ist die chromosomale Translokation des Androgen-regulierten Gens „transmembrane protease serine 2“ (TMPRSS2) mit dem Gen ERG aus der Familie der ETS-Transkriptionsfaktoren, die zur Fusion beider Gene führt. Immerhin sind 40–60 % aller Prostatakarzinome Träger der TMPRSS2-ERG-Fusion, wobei zurzeit widersprüchliche Daten über die prognostische Bedeutung dieser genetischen Veränderung vorliegen. Der TMPRSS2-ERG-Fusion konnten die folgenden fünf morphologischen Charakteristika des Prostatakarzinoms zugeordnet werden: luminaler Schleim, kribriiformes Wachstumsmuster, Makronukleoli, Siegelringzell-ähnliche Veränderungen und das IDC-P [18]. Neue Studien aus der gleichen Arbeitsgruppe zeigen, dass die TMPRSS2-ERG-Fusion durch Östrogene und deren Rezeptoren reguliert wird, wobei die Genaktivität von TMPRSS2-ERG durch Agonisten des Östrogenrezeptors alpha (ER $\alpha$ ) gesteigert und durch Agonisten des Östrogenrezeptors beta (ER $\beta$ ) geschwächt wird [19]. Die Autoren schließen daraus, dass ER $\alpha$ -Antagonisten und ER $\beta$ -Agonisten neue therapeutische Optionen bei TMPRSS2-ERG-positiven Prostatakarzinomen eröffnen könnten. IDC-P und assoziierte Gleason-8–10-Prostatakarzinome können sowohl den ER $\alpha$  als auch den Östrogen-induzierten Progesteronrezeptor (PR) exprimieren (**Abbildung 1g und h**). Diese Tumoren werden somit Östrogen-reguliert und könnten dementsprechend auch therapiert werden [20].

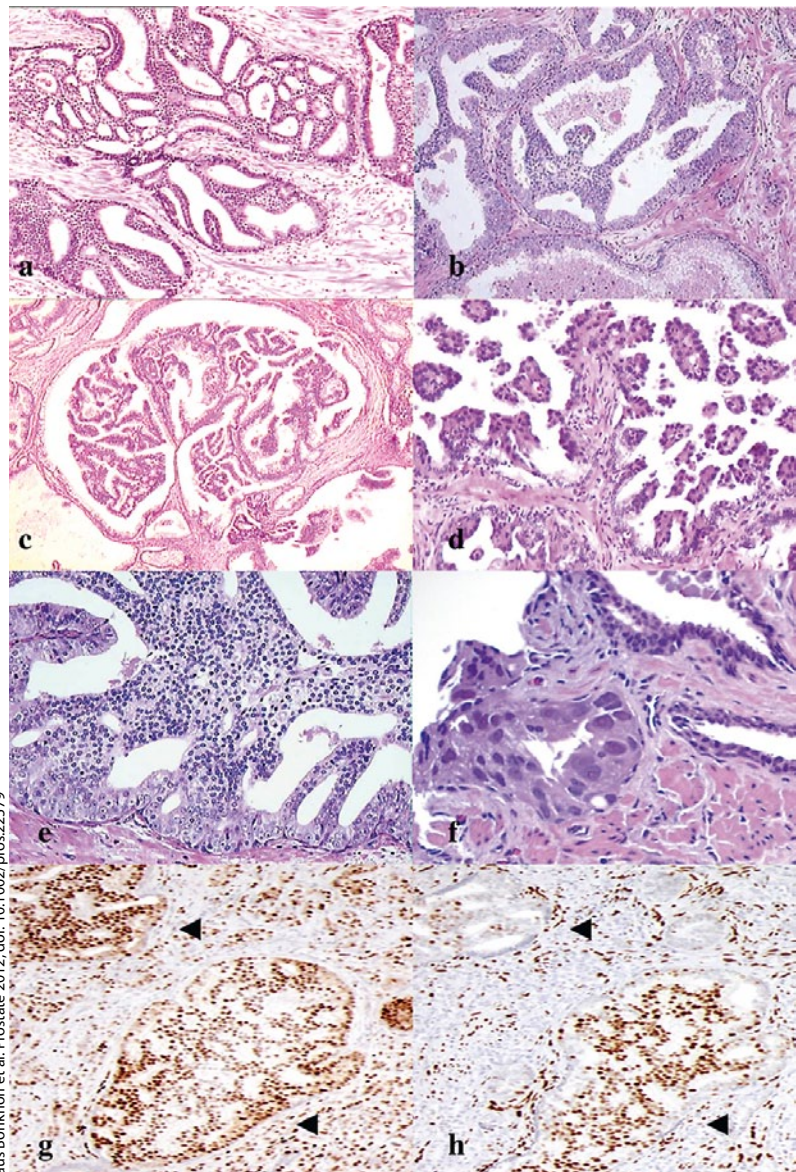
### Klinische Studien

Die Diagnose HGPIN in einer tumorfreien Prostatastanzbiopsie kann keine therapeutische Konsequenz nach sich ziehen. Ebenso wenig hat HGPIN eine prognostische Bedeutung im Hinblick auf das PSA-Rezidiv nach primärer Therapie [14, 15]. Der Nachweis eines IDC-P in der Stanzbiopsie ist dagegen häufig mit aggressiven Prostatakarzinomen und ungünstigen prognostischen Parametern nach der Prostatektomie assoziiert [1–12]. In einer Studie mit 130 Patienten korrelierte das Ausmaß der intraduktalen Ausbreitung des Prostatakarzinoms (IDC-P) signifikant mit dem Gleason-Grad, dem Tumorstadium und dem Lymphknotenstatus und erwies sich als ein unabhängiger Risikofaktor für das PSA-Rezidiv nach radikaler Prostatektomie [1].

Neue klinische Studien deuten darauf hin, dass das IDC-P mit einer Resistenz gegenüber der neoadjuvanten Chemo- und Androgenentzugstherapie sowie gegenüber der externen Bestrahlung assoziiert ist [21–23]. In einer Studie wurden die Prostatektomiepräparate von 115 Hochrisiko-Prostatakarzinompatienten nach neoadjuvanter Androgenentzugstherapie (mit oder ohne Chemotherapie) untersucht und die Daten mit dem PSA-Rezidiv korreliert [21]. Dabei erwies sich die prädiktive Aussagekraft des IDC-P für das frühe (< 4 Jahre) PSA-Rezidiv als signifikant besser als die des pT-Stadiums, des Tumorzvolumens, des Gleason-Grades in der Biopsie und des PSA-Wertes zum Zeitpunkt der Diagnose [21].

Die Diagnose des IDC-P in der Biopsie prognostiziert auch ein schlechtes Ansprechen auf die externe Bestrahlung. In einer Studie mit 250 Prostatakarzinompatienten mit intermediärem und hohem Risiko erwies sich das IDC-P als ein unabhängiger

Marker für das Frührezidiv (< 36 Monate) und das Auftreten von Metastasen nach externer Bestrahlung [23]. Bei 20 % der Patienten wurde das IDC-P diagnostiziert. Dies verdeutlicht, dass der Stanzbefund eines IDC-P in dieser Risikogruppe keine Seltenheit ist [23].



aus Bonkhoff et al. Prostate 2012; doi:10.1002/pros.22579

**Abbildung 1:** Histopathologie des intraduktalen Prostatakarzinoms (IDC-P) mit lockerem kribriiformem Muster (a), intraglandulärer Brückenbildung (b), komplexem papillärem Muster vom Typ eines duktales Prostatakarzinoms (c), komplexem mikropapillärem Muster, ähnlich wie beim serös-papillärem Ovarialkarzinom (d), und mit dem Muster der zwei Zellpopulationen (e). IDC-P mit großen hyperchromatischen Kernen (sechsmal größer als die Kerne der benachbarten benignen Drüsen) (f). Prostatakarzinom Gleason 8–9 mit intraduktaler Ausbreitung (Pfeile) mit Expression des Progesteronrezeptors (g) und des Östrogenrezeptors  $\alpha$  (h) Vergrößerungen: a (x 50), b (x 100), c (x 50), d (x 100), e (x 100), f (x 200), g (x 50), h (x 50).

Tabelle 2

**Zuordnung der verschiedenen Wachstumsmuster des intraduktalen Prostatakarzinoms (IDC-P) mit dem primären Gleason-Grad nach dem 2005 modifiziertem Gleason-Grading**

IDC-P-Wachstumsmuster	Gleason-Grad
solide	5
kribriiform	4
kribriiform mit Komedonekrosen	5
komplex papillär	4
komplex papillär mit Komedonekrosen	5
intraluminale Brückenbildung	4

### Klinische Bedeutung

Die meisten Pathologen und Urologen verstehen unter HGPIN eine fakultative Präkanzerose der Prostata. Dieses Konzept hat sich in der Praxis bewährt und ist ein wichtiges Instrumentarium für die Risikoabschätzung bei Patienten mit einer negativen Biopsie. Andererseits ist es aufgrund der vorliegenden Datenlage nicht mehr vertretbar, das IDC-P (ein aggressives Prostatakarzinom) weiterhin unter HGPIN (einer fakultativen Präkanzerose) zu kategorisieren. Dies widerspricht nicht nur den Prinzipien der allgemeinen Pathologie, sondern auch den aktuellen molekularbiologischen und klinisch-pathologischen Daten, die das IDC-P eindeutig von HGPIN abgrenzen. Aufgrund seiner prognostischen Bedeutung sollte dem IDC-P in der Biopsie und in der Prostatektomie ein Gleason-Grad zugeordnet werden. Die verschiedenen Wachstumsmuster des IDC-P entsprechen nach dem 2005 modifizierten Gleason-Grading den primären Gleason-Grade 4 und 5 (Tabelle 2).

Die Inzidenz des IDC-P in der Prostatektomie ist abhängig vom Tumolvolumen (TV). In den Arbeiten von McNeal et al. fanden sich IDC-P in

- 10 % bei einem TV < 2 ccm,
- 28 % bei einem TV zwischen 2 und 4 ccm,
- 47 % bei einem TV > 4 ccm [1].

In der Prostatektomie ist das IDC-P fast immer mit invasiven und gehäuft auch mit aggressiven PCa assoziiert. Ein neues Nomenclaturprogramm, das das IDC-P als Variable berücksichtigt, soll die prognostische Aussagekraft bei Patienten nach Prostatektomie verbessern [24].

Die Diagnose des IDC-P in der Biopsie hat, im Gegensatz zu HGPIN, nicht nur eine prognostische Bedeutung, sondern kann auch die Wahl der Therapie beeinflussen. Wie oben dargestellt ist der Nachweis des IDC-P in der Biopsie ein unabhängiger Marker für das Frührezidiv (< 36 Monate) und das Auftreten von Metastasen nach externer Bestrahlung. Beim Nachweis eines IDC-P in der Stanzbiopsie dürfte die radikale Prostatektomie kombiniert mit einer erweiterten Lymphadenektomie dem Patienten bessere Überlebenschancen eröffnen als die Radiotherapie. Die Bestrahlung ist bei diesen Patienten jedenfalls keine gute Option.

In der Stanzbiopsie wird das IDC-P ohne Anteile eines invasiv wachsenden Prostatakarzinoms nur selten diagnostiziert. US-amerikanische Pathologen haben 83 solcher Fälle untersucht und fanden in der konsekutiven Prostatektomie bei 51 % der Patienten eine extraprostatistische Ausdehnung und einen durchschnittlichen Gleason Score von 7,9 [10]. Diese Daten unterstreichen noch einmal, dass das IDC-P und HGPIN klinisch und prognostisch völlig verschiedenen Entitäten entsprechen. Während die Diagnose der HGPIN in der Stanzbiopsie keine therapeutischen Konsequenzen nach sich ziehen kann, erfordert die Diagnose IDC-P in der Stanzbiopsie wegen des hohen onkologischen Risikos eine definitive Therapieentscheidung – und zwar auch wenn in der Stanzbiopsie keine invasiven Anteile eines Prostatakarzinoms nachgewiesen werden konnten. In Grenzfällen zwischen IDC-P und HGPIN, welche die in Tabelle 1 aufgeführten Kriterien nicht hinreichend erfüllen, sollte umgehend rebiopsiert werden [6, 7, 12].

Beachtenswert ist ferner, dass das IDC-P mit der TMPRSS2-ERG-Genfusion assoziiert ist, die über Östrogene und ihrer Rezeptoren reguliert wird [19]. Die Inhibition der TMPRSS2-ERG-positiven IDC-P durch ERA- und PR-Antagonisten wäre bei diesen aggressiven Prostatakarzinomen ein neuer therapeutischer Ansatz, der in weiteren Studien untersucht werden muss [19, 20].

### Fazit

Aufgrund der vorliegenden histopathologischen, molekularbiologischen und klinischen Daten muss das IDC-P als eine aggressive Variante des Prostatakarzinoms angesehen werden und ist deshalb in jedem Fall von HGPIN, einer fakultativen Präkanzerose, abzugrenzen. Die Diagnose des IDC-P in der Biopsie prognostiziert ein ungünstiges Grading und Staging in der Prostatektomie, ein schlechtes Ansprechen auf die neoadjuvante Hormon- und Chemotherapie sowie ein erhöhtes Frührezidivrisiko nach externer Bestrahlung. Die Diagnose des IDC-P in der Biopsie und in der Prostatektomie hat somit erheblichen Einfluss auf die Risikoabschätzung und Therapieentscheidung bei Patienten mit Prostatakarzinom.

### Literatur unter [www.springermedizin.de](http://www.springermedizin.de)

#### Prof. Dr. med. Helmut Bonkhoff

Praxis für Pathologie  
Großbeerenstr. 12  
12209 Berlin

#### Interessenkonflikt

Der Autor erklärt, dass er sich bei der Erstellung des Beitrages von keinen wirtschaftlichen Interessen leiten ließ und dass keine potenziellen Interessenkonflikte vorliegen. Der Verlag erklärt, dass die inhaltliche Qualität des Beitrags von zwei unabhängigen Gutachtern geprüft wurde. Werbung in dieser Zeitschriftenausgabe hat keinen Bezug zur CME-Fortbildung. Der Verlag garantiert, dass die CME-Fortbildung sowie die CME-Fragen frei sind von werblichen Aussagen und keinerlei Produktempfehlungen enthalten. Dies gilt insbesondere für Präparate, die zur Therapie des dargestellten Krankheitsbildes geeignet sind.

# CME-Fragebogen

FIN UN1301e3

gültig bis 22. Januar 2013

Teilnehmen und Punkte sammeln können Sie

- als e.Med-Abonnent an allen Kursen der eAkademie,
- als Abonnent einer Fachzeitschrift an den Kursen der abonnierten Zeitschrift oder
- als Leser dieses Magazins – zeitlich begrenzt – unter Verwendung der FIN.

Bitte beachten Sie:

- Die Teilnahme ist nur online unter [www.springermedizin.de/eAkademie](http://www.springermedizin.de/eAkademie) möglich.
- ausführliche Erläuterungen unter [www.springermedizin.de/info-eakademie](http://www.springermedizin.de/info-eakademie)



Diese CME-Fortbildungseinheit ist von der Bayerischen Landesärztekammer mit zwei bzw. drei Punkten zur zertifizierten Fortbildung anerkannt.

## Das intraduktale Prostatakarzinom

Was haben das intraduktale Prostatakarzinom (IDC-P) und die „hochgradige prostatiche intraepitheliale Neoplasie“ (HGPIN) gemeinsam?

- Die Basalzellschicht ist immunhistochemisch intakt.
- Beide entsprechen fakultativen Präkanzerosen.
- Komedonekrosen
- Beide sind fast immer mit dem invasiven Prostatakarzinom assoziiert.
- Beide entsprechen obligaten Präkanzerosen.

Warum wird das intraduktale Prostatakarzinom (IDC-P) meist nicht diagnostiziert?

- Weil es für das IDC-P keine definierten histologischen Kriterien gibt.
- Weil es die Entität IDC-P erst seit kurzer Zeit gibt.
- Weil das IDC-P in der Stanzbiopsie fast nie erfasst wird.
- Weil die Diagnose des IDC-P für die Patientenversorgung keine Bedeutung hat.
- Weil das IDC-P unter der Diagnose HGPIN subsumiert wird.

Mit was korreliert die Diagnose des IDC-P in der Stanzbiopsie nicht?

- einem hohen PSA Wert
- dem Gleason-Grad
- dem Primärtumorstadium
- dem Residual (R)-Tumorstatus
- einem PSA-Rezidiv

Welche Aussage zur Molekularbiologie des intraduktalen Prostatakarzinoms (IDC-P) ist falsch?

- Genetische Instabilität in Form der LOH („loss of heterozygosity“) ist im IDC-P doppelt so häufig wie in Gleason-4+4-Karzinomen.
- IDC-P können die TMRSS-2-ERG-Genfusion haben.
- Molekularbiologisch finden sich keine Unterschiede zwischen IDC-P und HGPIN.
- Das IDC-P entspricht auch molekularbiologisch einem aggressiven Prostatakarzinom.
- IDC-P können den Östrogenrezeptor  $\alpha$  und den Progesteronrezeptor exprimieren.

Wie häufig findet sich nach den Untersuchungen von McNeal abhängig vom Tumorzellen (TV) ein intraduktales Prostatakarzinom (IDC-P) in der Prostatektomie?

- 19 % IDC-P bei einem TV < 2 ccm
- 35 % IDC-P bei einem TV < 2 ccm
- 39 % IDC-P bei einem TV zwischen 2 ccm und 4 ccm
- 47 % IDC-P bei einem TV > 4 ccm
- 64 % IDC-P bei einem TV > 4 ccm

Welcher Parameter prognostiziert am genauesten das PSA-Frührezidiv (< 4 Jahre) bei Hochrisiko-Patienten nach neoadjuvanter Androgenentzugs- und Chemotherapie?

- Höhe des PSA Wertes zum Zeitpunkt der Diagnose
- intraduktales Prostatakarzinom
- Gleason-Grad in der Biopsie
- Primärtumorstadium
- Tumorzellen

Welcher Befund erwies sich bei Patienten mit intermediärem und hohem Risiko als unabhängiger Marker für das PSA-Frührezidiv (< 3 Jahre) und das Auftreten von Metastasen nach externer Bestrahlung?

- initialer PSA Wert > 20 ng/ml
- Anzahl der positiven Stanzbiopsien
- Gleason-Grad in der Biopsie
- intraduktales Prostatakarzinom
- Nervenscheideninvasionen

Wie häufig ist die Diagnose eines intraduktalen Prostatakarzinoms in der Stanzbiopsie bei Patienten mit intermediärem und hohem Risiko laut aktuellen Studien?

- <5 %
- 10 %
- 20 %
- 40 %
- 50 %

**Der Stanzbefund lautet: Grenzbefund zwischen intraduktalem Prostatakarzinom und HGPIN in der Stanzbiopsie aus der linken Basis. Welche Vorgehensweise ist vorzuziehen?**

- Leitlinien-konformes Procedere wie bei HGPIN
- Prostatektomie
- „wait and see“
- sofortige Rebiopsie nach üblichem Schema („random“)
- sofortige Rebiopsie unter Fokussierung der linken Basis und der angrenzenden Regionen.

**Welche Aussage zum intraduktalem Prostatakarzinom (IDC-P) ist falsch?**

- Das IDC-P ist in der Prostatektomie fast immer mit einem invasiven Prostatakarzinom assoziiert.
- Der Nachweis des IDC-P in der Stanzbiopsie ohne Anteile eines invasiven Prostatakarzinoms hat prognostische Bedeutung im Hinblick auf den definitiven Gleason-Grad und das pT-Stadium in der Prostatektomie.
- Die Diagnose HGPIN in der Stanzbiopsie hat prognostische Bedeutung im Hinblick auf den definitiven Gleason-Grad und das pT-Stadium in der Prostatektomie.
- Das IDC-P ohne Anteile eines invasiven Prostatakarzinoms wird definitionsgemäß unter der Diagnose HGPIN subsumiert.
- In der Prostatektomie finden sich bei etwa 30% der Prostatakarzinome mit einem Tumolvolumen zwischen 2 und 4 ccm intraduktales Anteile.

**Bitte beachten Sie:**

Diese zertifizierte Fortbildung ist 12 Monate auf Springermedizin.de/eAkademie verfügbar. Dort erfahren Sie auch den genauen Teilnahmeabschluss. Pro Frage ist jeweils nur eine Antwortmöglichkeit (Richtig- oder Falschaussage) zutreffend. Sowohl die Fragen als auch die zugehörigen Antwortoptionen werden im Online-Fragebogen in zufälliger Reihenfolge ausgespielt, weshalb die Nummerierung von Fragen und Antworten im gedruckten Fragebogen unterbleibt. Prüfen Sie beim Übertragen der Lösungen aus dem Heft daher bitte die richtige Zuordnung.



Top bewertet in der e.Akademie



## Urologie

- ▶ **Harninkontinenz im Kindesalter**  
aus: Uro-News 10/2012  
von: Maria Bürst  
Zertifiziert bis: 8.10.2013  
Medienformat: e.CME, e.Tutorial
- ▶ **Operative Therapie des benignen Prostatasyndroms**  
aus: Der Urologe 9/2012  
von: C. Gratzke, F. Strittmatter, O. Reich, A. Bachmann, C.G. Stief, M. Seitz  
Zertifiziert bis: 12.9.2013  
Medienformat: e.CME, e.Tutorial
- ▶ **Aktuelle Aspekte der Hormontherapie beim Prostatakarzinom**  
aus: Der Onkologe 11/2012  
von: M.R. Hoda, A. Schumann, P. Fornara  
Zertifiziert bis: 6.11.2013  
Medienformat: e.CME, e.Tutorial

Diese Fortbildungskurse finden Sie, indem Sie den Titel in die Suche auf [www.springermedizin.de/eAkademie](http://www.springermedizin.de/eAkademie) eingeben.

**Teilnahmemöglichkeit:**

**Exklusiv im e.Med-Paket**

Mit e.Med können Sie diese und alle übrigen Fortbildungskurse der e.Akademie von Springer Medizin nutzen.

In der e.Akademie werden neben dem Medienformat e.CME (Beitrags-PDF plus CME-Fragebogen) zahlreiche Kurse auch als e.Tutorial angeboten. Dieses Medienformat ist speziell für die Online-Fortbildung konzipiert und didaktisch optimiert. e.Tutorials stehen ausschließlich im e.Med-Paket zur Verfügung.

Weitere Informationen zum e.Med-Paket und Gratis-Testangebot unter [www.springermedizin.de/eMed](http://www.springermedizin.de/eMed)

