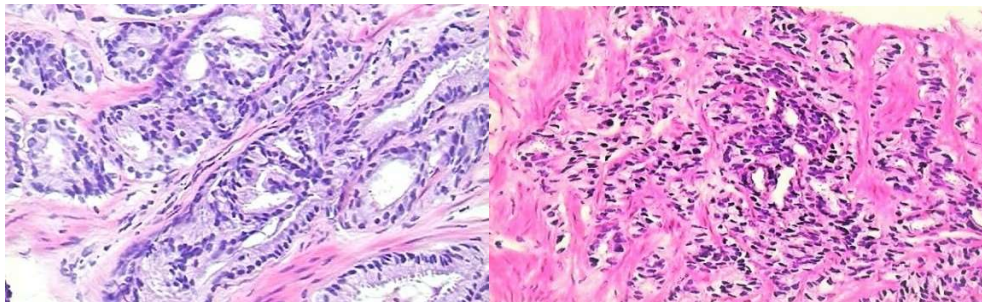


Das kribriforme Adenokarzinom, eine aggressive Variante des Prostatakarzinoms

Prostatakarzinome mit dem Gleason score 7 haben ein weites klinisches Spektrum reichend von klinisch unbedeutenden Karzinomen (Gleason 3 + 4 (<5%) = 7, d. h. fast noch Gleason 3 + 3 = 6)) bis hin zu aggressiven Karzinomen (Gleason 4 (> 90%) + 3 = 7, d. h. fast schon Gleason 4 + 4 = 8). Entscheidend ist der Anteil (%) des Gleason Grades 4. Der Gleason Grad 4 ist durch die folgenden histologischen Kriterien definiert:

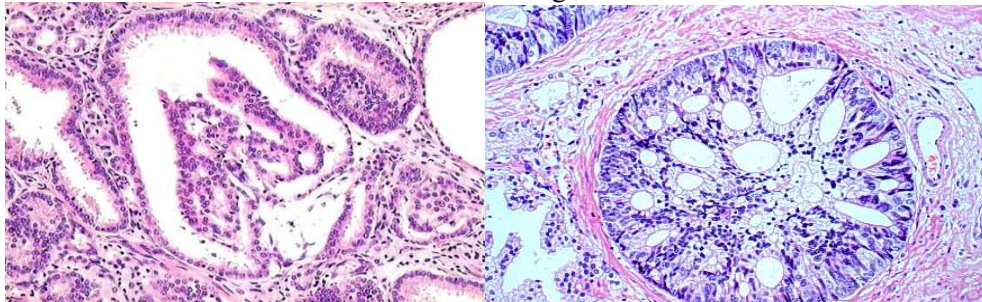
- a. Fusionierte Drüsen
- b. Gering differenzierte Drüsen
- c. Glomeruloide Drüsenformen (selten)
- d. Kribriforme Muster

Gleason Grad 4 Muster



Fusionierte Drüsen

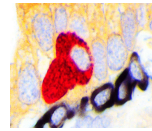
Gering differenzierte Drüsen



Glomeruloides Muster

Kribriformes (siebförmiges) Muster

Da die Gleason Muster 3 und 4 häufig zusammen auftreten, ist die Abgrenzung der Kriterien a und b von dem Gleason Grad 3 (gut differenzierte und nicht fusionierte Drüsen) vor allem in Stanzbiopsien nicht einfach. Mindestens vier fusionierte Drüsen werden für die Diagnose Gleason Grad 4 gefordert. Noch problematischer ist das Kriterium b. Hier werden mindestens 10 gering differenzierte Drüsen gefordert, die nicht mit gut differenzierten Drüsen untermischt sind. Weniger als 5 gering differenzierte Drüsen werden prinzipiell noch unter die Kategorie Gleason 3 + 3 = 6 subsumiert. Dabei ist die inter- bzw. intra- individuelle Reproduzierbarkeit der Kriterien a und b nicht hoch bzw. schlecht (1). Gut reproduzierbar dagegen sind die Kriterien c und d. Im Gegensatz zu den kribriformen Muster ist jedoch die prognostische Bedeutung der glomeruloiden Muster umstritten. Wenn glomeruloide Muster im Zusammenhang mit ansonsten gut differenzierten Drüsen angetroffen werden, dann spricht der Befund eher für geringes Risiko ähnlich wie bei Gleason 3 + 3 = 6 (1). Unzweifelhaft ist dagegen die prognostische Bedeutung der kribriformen Muster. Klinische Studie zeigen, dass



Prostatakarzinome mit Gleason 3 + 4 ohne kribriforme Anteile in der Biopsie eine ähnliche Prognose haben wie die Gleason 3 + 3 = 6 Karzinome (1). Somit haben Patienten mit einem Gleason 3 + 4 ohne kribriforme Anteile durchaus eine Option auf Active surveillance, insbesondere wenn der Gleason Grad 4 < 10% beträgt (d. h. Gleason 3 + 4 (<10%)).

Der Nachweis kribriformer Muster in Prostatakarzinomen mit dem Gleason 3 + 4 in der Stanzbiopsie prognostiziert höhere Gleason Grade und Tumorstadien (upgrading und upstaging) in der Prostatektomie (2). Bei Gleason score 7 Tumoren in der Prostatektomie prognostiziert der kribriforme Anteil ein signifikant erhöhtes Risiko auf Metastasen und senkt die Überlebensrate (3). Molekularbiologisch ist das kribriforme Wachstumsmuster mit genetischer Instabilität assoziiert, wie z. B. chromosomale Deletionen auf 3p13, 6q15, 8p21-23, 10q23, 13q14, 16q21-24, 18q21-23, Amplifikationen auf 8q24 sowie Punktmutationen mit Funktionsverlust von Tumorsuppressorgenen (PTEN, RB1, TP53) und Amplifikationen und Funktionszuwachs von Onkogenen (z. B. MYC) (1). Das kribriforme Muster ist auch das dominante Wachstumsmuster der Prostatakarzinome mit intraduktaler Ausbreitung (IDPCa), eine ebenfalls aggressive und genetisch instabile Variante des Prostatakarzinoms. Bemerkenswert ist, dass das kribriforme Prostatakarzinome im MRT schlechter sichtbar ist als die nicht- kribriformen Karzinome. In einer Studie wurden reine kribriforme Karzinome im MRT nur in 17% der Fälle entdeckt (4).

Zusammenfassung

Das kribriforme Wachstumsmuster

- **ist die aggressivste Form des Gleason Grades 4**
- **ist histopathologisch gut reproduzierbar (hohe diagnostische Sicherheit)**
- **kann im MRT übersehen werden**
- **ist genetisch instabil und häufig mit dem IDPCa assoziiert**
- **ist ein Risikofaktor für Upgrading und Upstaging in der Prostatektomie und ist ein Ausschlusskriterium für eine Active surveillance Strategie**
- **ist bei Patienten mit Gleason score 7 Tumoren in der Prostatektomie ein signifikanter Risikofaktor für Metastasen und verkürzte Überlebensraten**

Bei jedem Prostatakarzinom, das den Gleason Grad 4 beinhaltet (Gleason score 7, 8 und 9), sollte im Befund angegeben werden, ob und in welchem Ausmaß das kribriforme Wachstumsmuster vertreten ist.

Literatur

1. Kweldam CF, van der Kwast T, van Leenders GJ. On cribriform prostate cancer. *Transl Androl Urol.* 2018, 7(1):145-154.
2. Keefe DT, Schieda N, El Hallani S, Breaux RH, Morash C, Robertson SJ, Mai KT, Belanger EC, Flood TA. Cribriform morphology predicts upstaging after radical prostatectomy in patients with Gleason score 3 + 4 = 7 prostate cancer at transrectal ultrasound (TRUS)-guided needle biopsy. *Virchows Arch.* 2015,467(4):437-42.
3. Kweldam CF, Wildhagen MF, Steyerberg EW, Bangma CH, van der Kwast TH, van Leenders GJ. Cribriform growth is highly predictive for postoperative metastasis and disease-specific death in Gleason score 7 prostate cancer. *Mod Pathol.* 2015, 28(3):457-464
4. Truong M, Feng C, Hollenberg G, Weinberg E, Messing EM, Miyamoto H, Frye TP. A Comprehensive Analysis of Cribriform Morphology on Magnetic Resonance Imaging/Ultrasound Fusion Biopsy Correlated with Radical Prostatectomy Specimens. *J Urol.* 2018,199(1):106-113.